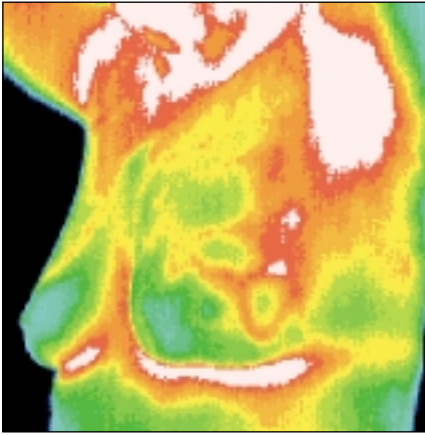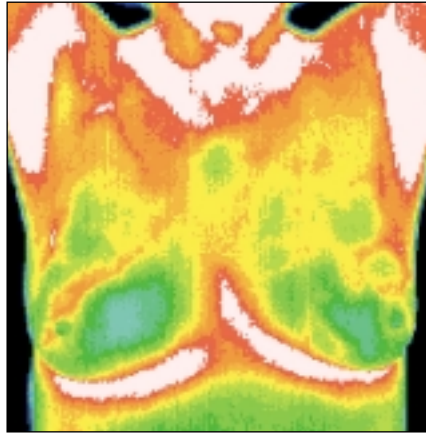
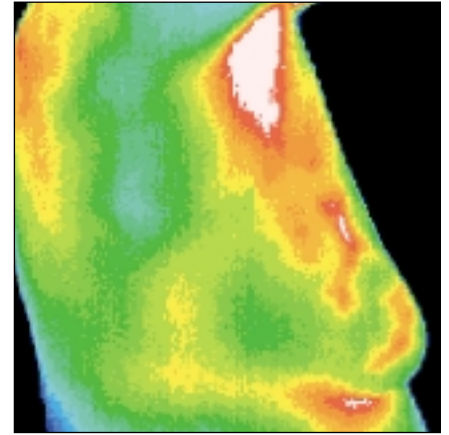


1.



2.



3.

Termografisk bildserie. Karin kommer till termografi i december 2002 – tio dagar efter negativ mammografiundersökning. Termografin visar misstänkta blodkärlsförändringar i vänster bröst. Patienten har precis dränerat en vätskecysta i höger bröst, därav aktivitet även där (1–3). Några månader senare börjar Karin få smärtor i vänster bröst och känner själv en knöl. Nytt mammogram visar bara den ena tumören i vänster bröst.

Foto: Meditherm

Termografi – gammal teknik i nytt ljus

– för tidig diagnostik av bröstcancer och olika smärttillstånd

Termografi har länge använts militärt och industriellt till exempel för att kunna se föremål i mörker. Sedan 1970-talet har metoden även tillämpats inom medicinen men i ganska liten omfattning. På senare år har dock tekniken förbättrats och kanske får vi snart se ett uppsving för metoden. Vid ett seminarium på Karolinska sjukhuset redogjorde MD Peter Leando från företaget Meditherm i USA för den kliniska användningen.

Termografi bygger på principen att alla objekt med en temperatur över den absoluta nollpunkten avger infraröd strålning, vars våglängd beror på temperaturen. Att termografi kan användas inom medicinen har sin grund i att hudens yt-temperatur avspeglar temperaturen inuti kroppen. Normalt är hudens temperatur symmetrisk och reproducerbar för varje individ. Sjukliga processer ger en asymmetri mellan höger och vänster kroppshalva med antingen högre eller lägre temperatur än normalt i det hudområde, som "motsvarar" det skadade området.

Fysiologisk avbildning utan stråldos

Medan röntgen, MRT och ultraljud åskådliggör anatomin, visar termografin fysiologiska förändringar. Värmeutstrålningen från huden kontrolleras av det sympatiska

nervsystemet via mikrocirkulationen i huden. Man kan säga att den avspeglar det sympatiska nervsystemets reaktion på skador av olika slag. Vid exempelvis cancer kan flera fysiologiska förändringar som ökat blodflöde i området, ökad angiogenes och frisättning av vasoaktiva substanser bidra till att den infraröda strålningen förändras [1].

– Termografin skall ses som en kompletterande undersökningsmetod. Den är inte ett självständigt diagnostiskt hjälpmedel, sa Peter Leando. Men den kan vara till hjälp, när information från andra undersökningar skall tolkas.

– Metoden har många fördelar. Den är inte invasiv, patienten utsätts inte för någon strålning och det finns inga kontraindikationer. Termografi kan till exempel genomföras vid graviditet. Undersökningen kan upprepas hur många gånger som

helst. Apparaturen är liten och bärbar (väger cirka 2 kg). En annan fördel är att man kan se sjukliga förändringar tidigt. Och, vilket inte är minst viktigt i dessa besparingstider, det är ingen kostsam metod.

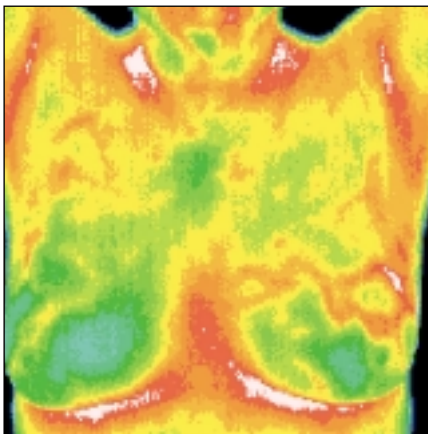
Vanligast i USA

Termografi är sedan 1982 godkänd av FDA som medicinsk avbildningsteknik. FDA behandlar nu flera ansökningar om godkännande för diagnos av bröstcancer.

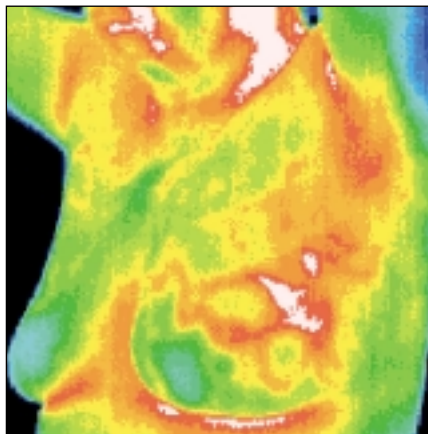
För närvarande används termografi på cirka 600 mottagningar och sjukhus runt om i världen. Här ingår ett trettiotal sjukhus i USA och tre i Storbritannien. Australien, Spanien, Danmark, Grekland och Rumänien är andra länder som utnyttjar metoden. Vanligast är att den används på smärtekloniker, på idrottsskademottagningar och som komplement till mammografi. I Sverige har hittills endast Lantbruksuniversitetet i Uppsala anskaffat apparaturen. Men Peter Leando hoppas nu kunna lansera metoden även på humansidan i Sverige.

En undersökning tar 15 minuter

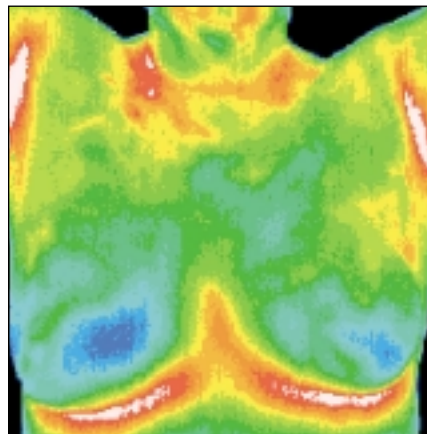
Utrustningen har två delar – en infraröd kamera och en dator. Kameran mäter



4.



5.



6.

Ny termografi som visar att två områden är omgivna av angiogenesi (4). Näringen kommer från armhålan och dränaget mot bröstbenet (4–5). Tumörerna opereras bort 27/5 2003 och var 2x3 cm stora. En månad efter operationen uppvisar bröstet bra symmetri (6). Mönstren av de nybildade blodkärlen är borta efter operation. Efter ytterligare två månader görs ny termografiundersökning, detta för att etablera patientens nya termografiska "fingeravtryck"/mönster. Detta nya mönster är det man sedan jämför framtida bilder med.

hudytans temperatur och datorn omvandlar resultatet till en digitaliserad färgbild samt lagrar bilderna. Man kan säga att bilden, termogrammet, är "en karta" över hudytans temperatur, där denna ses som ett färgmönster mot svart bakgrund. Varje bild tar bara några sekunder att ta, trots att den består av cirka 48 000 temperaturmätningar. Med nuvarande apparatur är det möjligt att mäta skillnader på 0,01 grader Celsius.

Före undersökningen får patienten fylla i ett frågeformulär angående sina symptom. Sedan skall temperaturen stabiliseras mot omgivningens i ett par minuter. Själva undersökningen tar cirka 15 minuter och utförs med patienten på cirka 75 centimeters avstånd från kameran.

Bilderna tolkas sedan av speciellt utbildad personal. Om man själv vill lära sig att tolka bilder, vilket tar runt 300 timmar, ordnas kurser av the American College of Clinical Thermology. Det finns också tillgång till utbildade tolkar on-line.

– Först tittar man efter asymmetrier mellan höger och vänster kroppssida, berättar Peter Leando. Man ser om det aktuella området är kallare eller varmare än normalt och man studerar temperaturmönstret för att få tips om, vilken struktur som är skadad – muskler, kärl eller nerver.

Medicinska applikationer

En sökning på ordet "thermography" i Medline ger runt 5 000 referenser. Ter-

mografin har enligt Peter Leando ett mycket brett användningsområde. Den kan användas för undersökningar inom reumatologi, neurologi, onkologi, fysioterapi, idrottsmedicin, ortopedi... Den kan också användas för att följa eller styra effekten av olika behandlingar för exempelvis smärta. Man kan "se" till exempel bihåleinflammationer, infektioner i tänderna, nackbesvär, fibromyalgi, olika ryggbesvär med mera.

Komplement till mammografi?

Peter Leando tror att metoden har potential att bli ett verktyg vid bröstcancer-screening. För detta ändamål görs först två

termografiundersökningar med cirka tre månaders intervall för att fastställa varje patients "baseline-mönster". Varje kvinna har ett unikt temperaturmönster, som inte skall förändras över tid (man kan jämföra med ett fingeravtryck). Med detta jämförs sedan alla kommande termografiserier. Onormala fynd visar sig som lokaliserade områden med hyper- eller hypotermi eller som en asymmetri mellan höger och vänster sida på mer än en grad.

– Men det är viktigt att poängtera att metoden inte skall ses som en ersättning för mammografi utan som ett komplement, sade Peter Leando.

I en studie publicerad tidigare i år dras slutsatsen, att termografi är en ofarlig och inte invasiv metod, som kan vara värdefull i kombination med mammografi för att undersöka om en förändring är benign eller malign [1]. I studien ingick 769 patienter på vilka 875 biopsier togs. Specificiteten förbättrades signifikant i täta bröst, när förändringar påvisades med mammografi även undersöktes med termografi.

– Särskilt lämplig kan metoden vara när det gäller unga kvinnor med täta bröst. Termografin kan då visa, att ett visst område behöver undersökas mer, sade Peter Leando.

Förändringar syns tidigt vid termografi, vilket är värdefullt vid screening. Ytterst små temperaturförändringar, som kan härledas till bland annat ett förändrat blodflöde, ses tidigt i förloppet [5].

En annan studie rörde termografi som komplement till mammografi [2]. Här

“

– Men det är viktigt att poängtera att metoden inte skall ses som en ersättning för mammografi utan som ett komplement, sade Peter Leando.

ingick 100 kvinnor med bröstcancer i stadium I eller II. Sensitiviteten för undersökning med enbart mammografi var 84 procent. När mammografin kompletterades med termografi steg den till 95 procent. "This suggests that when done concomitantly with mammography, infrared imaging can add valuable information, particularly in those patients with non-specific clinical and mammographic findings" summerade Dr. Keyserlingk, huvudansvarig för undersökningen.

Sammanfattningsvis kan dock sägas att

ytterligare studier behövs för att bedöma termografins roll vid undersökningar av bröstet [3, 4].

Screening för SARS

I våras fick metoden ett nytt användningsområde – screening av kroppstemperatur. I samband med SARS-epidemin användes den på bland annat flygplatser. Att metoden är snabb, att ingen kroppskontakt med apparaturen behövs samt att den inte har några kontraindikationer gör termografin mycket lämplig för ändamålet.

– Vi har funnit att det område som bäst representerar kroppstemperaturen är området runt inre mediala ögonvrån. Personen behöver bara stå still i 2 sekunder för en korrekt mätning, avslutade Peter Leando.

Thérèse Ollén

Läkare och frilansskribent

Referenser

1. Parisky YR et al, Efficacy of computerized infrared imaging analysis to evaluate mammographically suspicious lesions, *Am J Roentgenol*, 2003, 180(1): 263-9.

2. Keyserlingk JR et al, Time to reassess

value of infrared breast imaging?, *Oncology News International*, 1997, 6/9.

3. Diakides NA, The growing applications of medical infrared imaging, *IEEE Engineering in medicine and biology*, 2000, 19/3: 28-29.

4. Head JF et al, The important role of

infrared imaging in breast cancer, *IEEE Engineering in medicine and biology*, 2000, 19/3: 52-57.

5. Keyserlingk JR, Functional infrared imaging of the breast, *IEEE Engineering in medicine and biology*, 2000, 19/3: 30-41.







**VÄRLDENS
MINSTA
PULSOXIMETER**



**MEN
NU ÄNNU
MINDRE**



Automatisk AV/PÅ funktion
 Drivs med 2 AAA batterier
 10 timmars drifttid
 Vikt: 60 g
 Storlek: 3,3x3, 3x5, 7cm

Liten och kraftfull pulsoximeter, att placeras på handleden
 Enkel att använda – bekväm applicering
 För hjärt-lung rehabilitering, sömn-apne studier, långtids oxigenterapi, m.m.
 33 timmars minne
 Extra funktioner – styrs med dataprogrammet nVision
 3-års garanti

M.A.-SERVICE AB

Moris Eklund 3, Stocken, 474 92 Ellös Tel: 0804-510 80 Fax: 0804-515 23 e-post: masab@ma-service.se
www.ma-service.se